# NOVO ESCORE COMBINADO EULAR – OMERACT NA AVALIAÇÃO ULTRASSONOGRÁFICA DA ARTRITE REUMATOIDE: ENSAIO PICTÓRICO

DE MOMI, Marco Antonio[1]
ANDRADE, Reginaldo Jose [2]
NAKAMURA, Olavo Kyosen [3]

**RESUMO**

O objetivo deste ensaio pictórico foi apresentar o escore combinado EULAR – OMERACT através de imagens ultrassonográficas, demonstrando ser um método que garantiu a visualização de estruturas articulares e extra articulares, com consequente contribuição para o diagnóstico, monitoramento e tratamento dos pacientes portadores de artrite reumatoide. A ampla vantagem do estudo ultrassonográfico, consiste em sua capacidade de detectar sinovite com mais acurácia que o próprio exame físico e seu benefício que permite radiologistas, reumatologistas e clínicos em estabelecer um padrão internacional na classificação de sinovite em artrite reumatoide, utilizando a escala de cinza (modo B, gray scale, GS) e power Doppler.

**PALAVRAS-CHAVE:** Ultrassonografia. Artrite reumatoide. Escore combinado EULAR – OMERACT. Escala de cinza. Power Doppler.

**NEW COMBINED SCORE EULAR - OMERACT IN ULTRASONOGRAPHIC EVALUTION OF RHEUMATOID ARTHRITIS: PICTURE TESTING**

**ABSTRACT**

The objective of this pictorial test was to present the EULAR – OMERACT combined score using ultrasonographic images, demonstrating to be a method that guaranteed the visualization of articular structures and extra articualar, with a consequent contribution to the diagnosis, monitoring and monitoring of patients with rheumatoid arthrits. The broad advantage of ultrasonographic, consists of its ability to detect synovitis more accurately than physical examination itself and its benefit that allows radiologists, rheumatologists and clinicians to establish an international standard in the classification of synovitis in rheumatoid arthrits, using the gray scale and power Doppler.

**KEYWORDS:** Ultrasonography. Rheumatoid arthritis. Combined score EULAR – OMERACT. Gray scale. Power Doppler.

## 1. INTRODUÇÃO

O ensaio pictórico busca apresentar, a fim de contribuir com a prática médica, o uso da ultrassonografia na avaliação das artropatias inflamatórias. A constatação de atividades do processo inflamatório articular é importante para auxiliar no prognóstico e tratamento, principalmente na artrite reumatoide (AR). A avaliação mais acurada de inflamação de partes moles em relação ao exame clínica convencional, imagens em tempo real, baixo custo, método não invasivo e sem riscos ao paciente são algumas das vantagens da utilização da ultrassonografia.

[1]Acadêmico de Medicina do Centro universitário FAG, Cascavel (PR), Brasil. E-mail: marcodemomi@hotmail.com
[2]Mestre, Médico em Medicina Interna pelo Hospital São Lucas – HSL, Cascavel (PR), Brasil. E-mail: andraderj1@hotmail.com
[3]Médico Radiologista pelo Centro de Imagens Hospital São Lucas, Cascavel (PR), Brasil. E-mail: olavonakamura@gmail.com

Sendo assim, o uso do ultrassom (US) articular como outros métodos de imagem, pode, contribuir no desenvolvimento, o avanço e o reconhecimento da redução real dos sinais e sintomas na AR.

Por essa razão a utilização da ultrassonografia é fundamental para detectar sinovites articulares, tendinites, bursites e atividade inflamatória na artrite reumatoide, que auxiliam tanto no diagnóstico, como no prognóstico da doença.

O presente ensaio pictórico descreve os principais aspectos de imagem estática e imagens adquiridas em tempo real de pacientes portadores de artrite reumatoide. Testando a confiabilidade do escore combinada EULAR – OMERACT criada em 2017, demonstrando imagens que se associam em relação ao escala de cinza (gray scale, modo B, GS) e o Power Doppler (PD). Apresentando imagens de acordo um consenso internacional (escore combinado EULAR – OMERACT) definindo critérios ultrassonográficos na AR.

## 2 FUNDAMENTAÇÃO TEÓRICA

A Artrite Reumatoide (AR) é uma patologia inflamatória crônica, sistêmica, de etiologia desconhecida, que resulta em falha estrutural cartilaginoso, óssea e sinovial. Por esta característica de ser uma doença crônica promove deformidades articulares, esclarecido na clínica, com perda funcional e comprometimento da qualidade de vida em curto espaço de tempo.

Sua prevalência é estimada em 1% da população mundial (GOELDNER, *et al*, 2011), variando de acordo com as características étnicas de uma determinada população. Por sua vez, no Brasil verificaram a prevalência variando de 0,2% a 1% da população (MARQUES NETO *et al*, 1993).

A apresentação desta doença pode ser variável. A presença de inflamação nas articulações (artrite) é a principal característica desta patologia. Tendo particularidades como: dor nas articulações, edema, rubor e calor. Isto sendo explicado pela presença de moléculas (citocinas) que interagem com alguns glóbulos brancos ocasionando uma resposta inflamatória local e sistêmica (em todo o organismo). Este método se traduz em edema (inchaço), dor, e, por vezes, rubor (vermelhidão) e extensão da temperatura nas articulações afetadas, concebendo inabilidade para movê-las corretamente.

Tipicamente, as articulações metacarpofalangianas (MCFs) e interfalangianas proximais das mãos (IFPs), interfalangianas dos polegares, os punhos e as articulações metatarsofalangianas (MTFs) são as mais frequentemente envolvidas nas enfermidades precoces (CARVALHO *et al*, 2014).

O diagnóstico da AR é estabelecido considerando-se uma associação de achados clínicos. Nenhum teste laboratorial, achado histológico ou exame de imagem, isoladamente, é capaz de confirmá-lo (MOTA *et al,* 2012). Conseguinte, a busca de um diagnóstico prévio da doença é fundamental para preconizar um melhor prognóstico desta artropatia.

Nesse sentido, o ultrassom (US) articular, como os demais métodos de imagem podem auxiliar o seguimento, a evolução e a identificação da diminuição real dos sinais e sintomas na AR (LUUKKAINEN *et al,* 2003).

Achados recentes na ultrassonografia das articulações explicam um extenso espectro de indicações, a partir de a avaliação de hipertrofia sinovial (HS) articular, tendinites, bursites, seguimento da atividade inflamatória, monitoração aspirativa, infiltrações guiadas para punções terapêuticas e diagnósticas (FILIPPUCCI *et al*, 2006). A qualidade dos resultados da ultrassonografia necessita das qualidades do equipamento e do seu operador, reivindicando conhecimento de anatomia, patologia e das técnicas permitidas pelo equipamento (FERRI, *et al*, 2005). Basicamente, a reumatologia utiliza dois modos sonográficos para analisar uma artrite: o modo B e o modo Doppler.

O primeiro modo avalia a proliferação sinovial, avaliando o grau da sinovite, erosões ósseas, agregados microcristalinos e ostéofitos pelo exame em escalas de cinza (modo B). O segundo, com o Doppler, a neovascularização sinovial induzida pelo processo inflamatório pode ser demonstrada, permitindo a identificação e a quantificação da sinovite.

A definição da ultrassonografia facilita o reconhecimento precoce das artrites e permite a instituição de uma terapêutica mais precoce (WAKEFIELD *et al*, 2004). A real constatação do processo inflamatório articular é importante para o manejo do tratamento da AR inicial (SOKKA e PINCUS, 2005). Acredita-se que o tratamento da AR tendo como objetivo a redução de sinovite sonográfica possa oferecer melhores resultados do que os índices clínicos utilizados. Nesse sentido, o ultrassom passa a ser mais sensível do que o exame físico na detecção de sinovite. No entanto, fatores limitantes, tais como custo dos aparelhos de ultrassonografia e experiência do operador ainda pode ser uma barreira para o acesso à tecnologia.

Assim a investigação com auxílio do ultrassom em estimar o grau de atividade de artrite, funciona como os índices clínicos de atividade de doença. Uma série de escores combinando diferentes números de articulações tem sido validada com este objetivo. De preferência e mais recente, o escore ultrassonográfico combinado EULAR – OMERACT (2017).

Esse recente estudo, determina avaliação da confiabilidade intra e interobservador de articulações de pacientes, desenvolvendo um sistema internacional de classificação de sinovite em AR. A classificação global de sinovite EULAR – OMERACT, não estabelece quais articulações avaliar. Nesse contexto estas acabam sendo estabelecidas pelo operador/ médico. Neste ensaio

pictórico, o escore US7 modificado (escore MUS7 SIN) foi definido, pois consiste nas principais articulações acometidas na artrite reumatoide. Ele preconiza avaliar a segunda e terceira metacarpofalangeanas (MCFs), segunda e terceira interfalangeanas proximais da mão (IFPs), punho e segunda e quinta metatarsofalangeanas (MTFs). Sendo examinados com transdutor em posição longitudinal central da articulação, sendo primeiro o modo B e depois o power Doppler. Essa concordância permite então o uso do US como instrumento de medida de resultado em pesquisas clínicas (D´AGOSTINO *et al*, 2017).

O novo escore combinado EULAR – OMERACT determina que as articulações avaliadas tenham um padrão para pontuá-las, desenvolvendo um consenso mundial em pacientes com atividade da artrite reumatoide. A classificação estabelece unificar os padrões de escala de cinza e o power doppler (Fig. 1), para compor termos de sinovite normal, mínima, moderada e grave (Tabela 1) Dependendo do grau do modo B ou do grau do PD, sempre priorizar o grau mais alto para catalogar no escore combinado EULAR – OMERACT (TERSLEV, *et al*, 2017). (Fig. 2)

Figura 1 – Classificação escala de cinza e power doppler

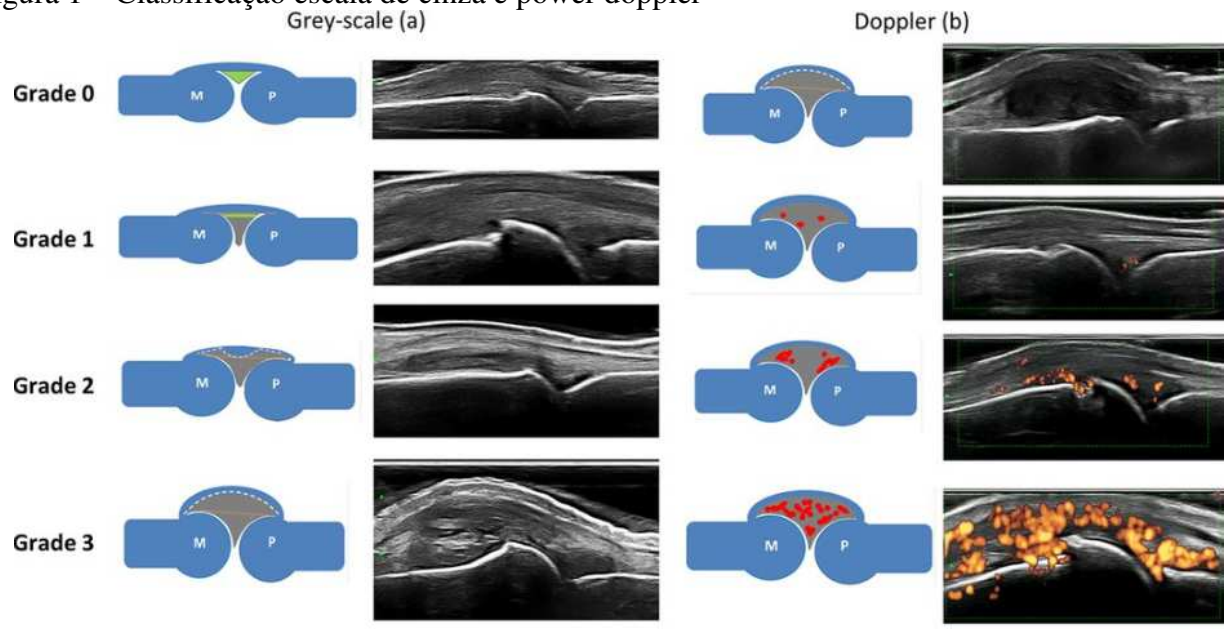


Fonte: D'Agostino *et al* (2017)
* **a.** grau 0: normal; grau 1: hipertrofia sinovial até o nível da linha horizontal, ligando as superfícies ósseas do m e f; grau 2: hipertrofia sinovial estendendo-se além do nível da linha articular, mas com superfície superior côncava/ plana; grau 3: hipertrofia sinovial estendendo-se além do nível da linha articular, mas com superfície superior plana/convexa. **b.** grau 0: sem atividade doppler; grau 1: até três pontos únicos ao doppler ou um ponto confluente mais dois únicos ou dois pontos confluentes; grau 2: maior que o grau um, mas <50% de sinal doppler no total do fundo em escala de cinza; grau 3: maior que o grau dois, mas >50% de sinal doppler no total do fundo em escala de cinza.

Tabela 1 – Graus de classificação.

| **Sistema de escore combinado EULAR – OMERACT para classificação de sinovite na artrite reumatoide** | |
|---|---|
| Grau 0: Sinovite Normal | No GS sem hipertrofia sinovial e nenhum sinal PD |
| Grau 1: Sinovite Mínima | Grau 1 HS e sinal PD ≤ grau 1 |
| Grau 2: Sinovite Moderada | Grau 2 HS e sinal PD ≤ grau 2 ou grau 1 HS e sinal PD grau 2 |
| Grau 3: Sinovite Grave | Grau 3 HS e sinal PD ≤ grau 3 ou grau 1 HS e sinal PD grau 3 |

Fonte: D'Agostino M-A, et al. RMD Open 2017

Figura 2 – Escore combinado EULAR – OMERACT

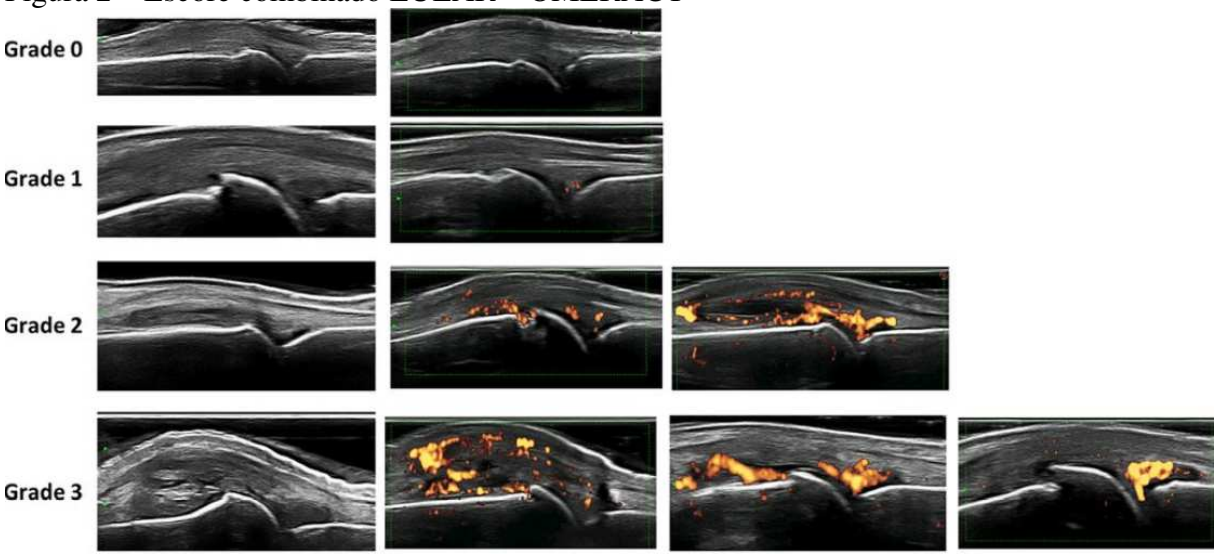


Fonte: D'Agostino *et al,* (2017).
* grau 0 (normal): sem hipertrofia sinovial e sem sinal power doppler (PD); grau 1 (mínima): hipertrofia sinovial grau um e sinal PD ≤ grau um; grau 2 (moderado): hipertrofia sinovial grau dois e sinal PD ≤ grau dois ou hipertrofia sinovial grau um e sinal PD grau dois; grau 3 (grave): hipertrofia sinovial grau três e sinal PD ≤ grau três ou hipertrofia sinovial grau um ou dois e sinal PD grau três.

## 3 METODOLOGIA

Foi estudado retrospectivamente, em tempo real, de forma descritiva e observacional no centro de imagens do Hospital São Lucas (HSL) e no Instituto de Medicina Integrado (IMED), 10 pacientes que apresentavam artrite reumatoide (AR) para pontuá-los diante do escore combinado EULAR – OMERACT. Realizado com aparelho de ultrassom Esaote MyLab Five, transdutor multifrequencial

linear, no período de agosto de 2018 a setembro de 2018, em pacientes do sexo feminino, com idades que variam de 30 anos até 74 anos, com ou sem sintomas relacionados, em tratamento e sem tratamento. Pacientes selecionados por apresentarem alterações típicas da AR, sendo assim de interesse para pesquisa.

Esse trabalho passou pelo comitê de ética em pesquisa com seres humanos do Centro Universitário FAG e foi aprovado pelo CAAE nº 91434618.3.0000.5219.

## 4 RESULTODOS

Dez pacientes que eram do sexo feminino foram selecionadas para a realização do ultrassom articular. Todos foram avaliados e acompanhados pelo setor de radiologia e reumatologia. Foram classificados no escore combinado EULAR – OMERACT, para demonstrar sua acurácia. Os casos estudados foram:

### 4.1 CASO 01

AEH, sexo feminino, 74 anos, portadora de artrite reumatoide (AR), realizou exame ultrassonográfico de punho e mão direita (Fig. 3A–C) - sinovite radiocarpal e intercarpal grau 3 (grave). Sinovite volar na 2ª e 3ª MCFs grau 2 (moderado). Sinovite volar na 2ª e 3ª IFPs grau 2 (moderado). Punho e mão esquerda (Fig. 4A–C) – sinovite radiocarpal e intercarpal grau 3 (grave). Sinovite volar na 2ª e 3ª MCFs grau 2 (moderado). Sinovite volar na 2ª e 3ª IFPs grau 2 (moderado).

Figura 3 – US punho e mão direita - AEH

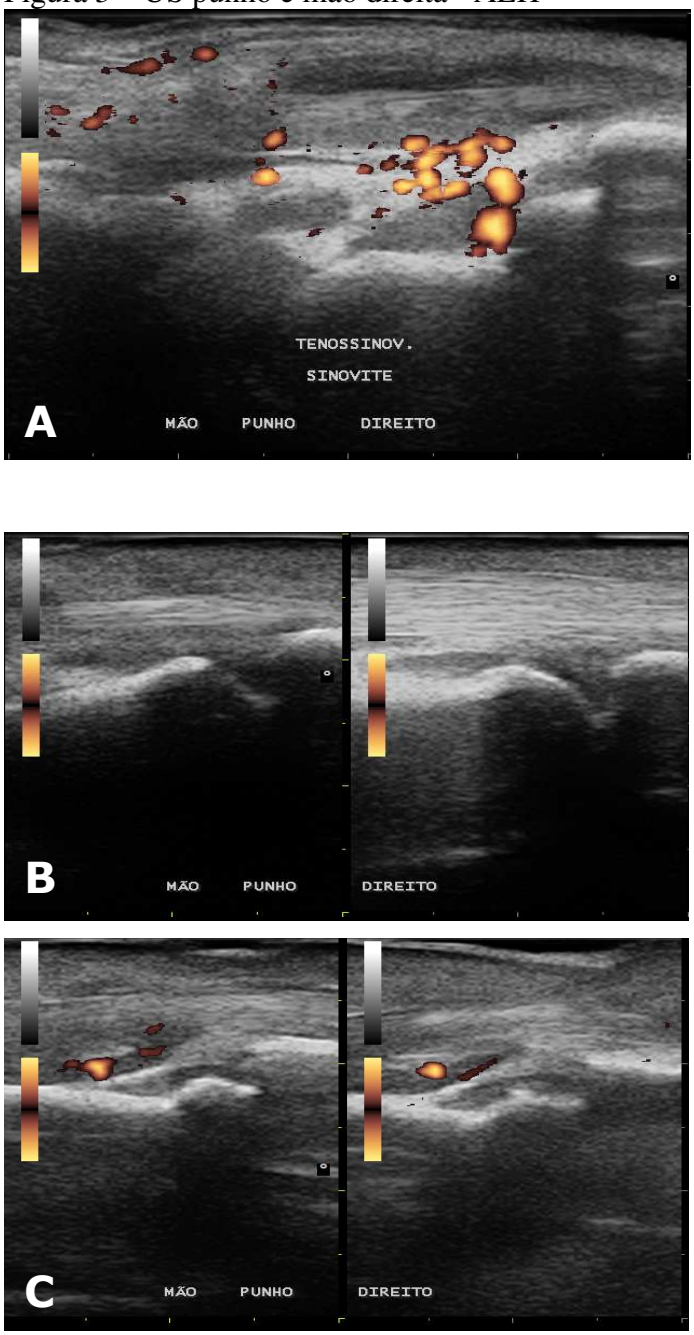


Fonte: Dados da Pesquisa.

* **A.** Punho e carpo direito com hipertrofia sinovial grau três e positividade ao estudo com power Doppler grau três em portador de artrite reumatóide. **B.** Comparação entre segunda (lado esquerdo) e terceira (lado direito) metacarpofalangeanas, tendo sinovite volar grau dois e sem positividade PD de ambas. **C.** Comparação entre segunda e terceira interfalangeanas proximais de mão direita, tendo hipertrofia sinovial grau dois e positividade power Doppler grau dois.

Figura 4 – US punho e mão esquerda - AEH

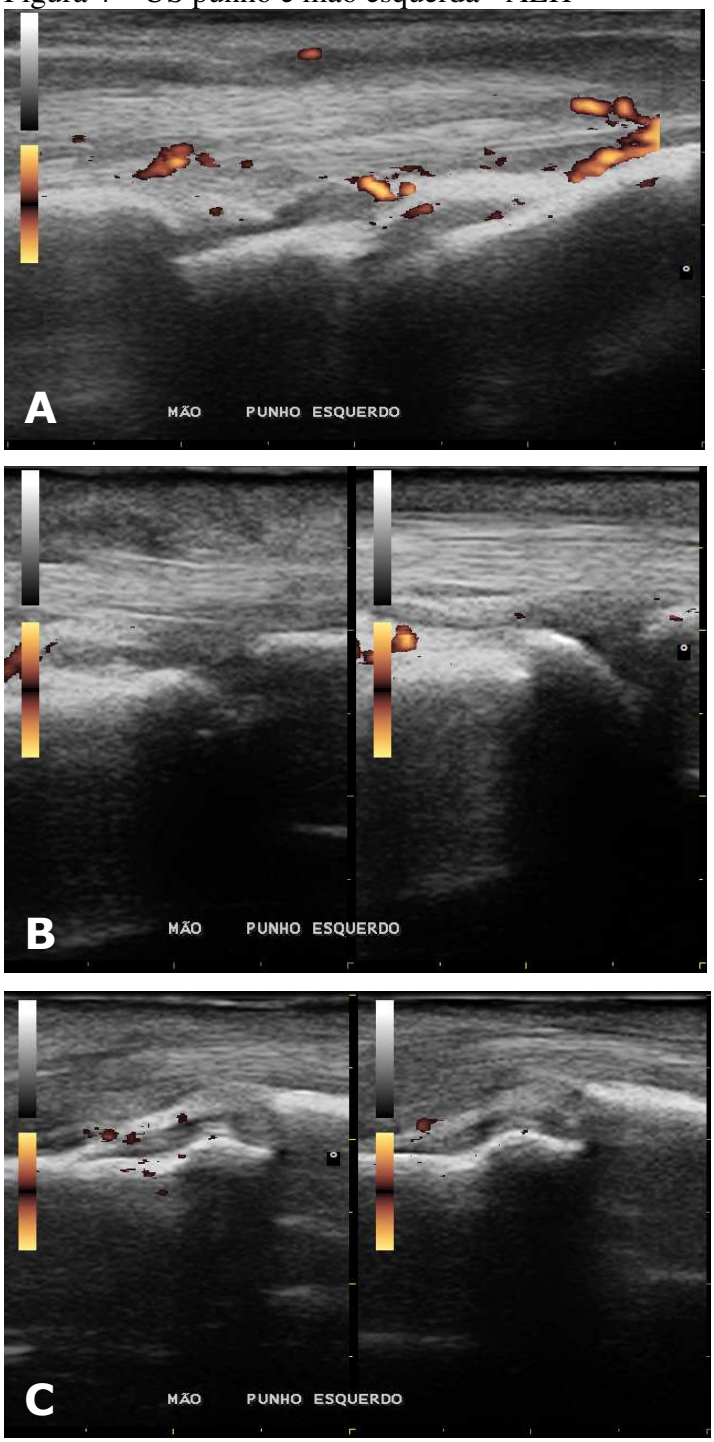


Fonte: Dados da Pesquisa.

* **A.** Avaliação de punho e carpo esquerdo exibindo sinovite radiocarpal e intercarpal grau três e atividade inflamatória demonstrada pela positividade ao power Doppler de grau três. **B.** Segunda e terceira metacarpofalangeanas respectivamente, em que ambas indicam sinovite volar grau dois e PD grau um. **C.** Segunda e terceira interfalangeanas proximais de mão esquerda, onde as duas mostram hipertrofia sinovial grau dois e positividade ao PD grau dois.

## 4.2 CASO 02

ARG, sexo feminino, 30 anos, portadora de artrite reumatoide (AR), realizou exame ultrassonográfico de pé esquerdo (Fig. 5A–B) – sinovite de 2ª e 5ª MTFs grau 0 (normal). Punho direito (Fig. 6A–B) – sinovite radiocarpal e intercarpal grau 3 (grave).

Figura 5 – US pé esquerdo - ARG

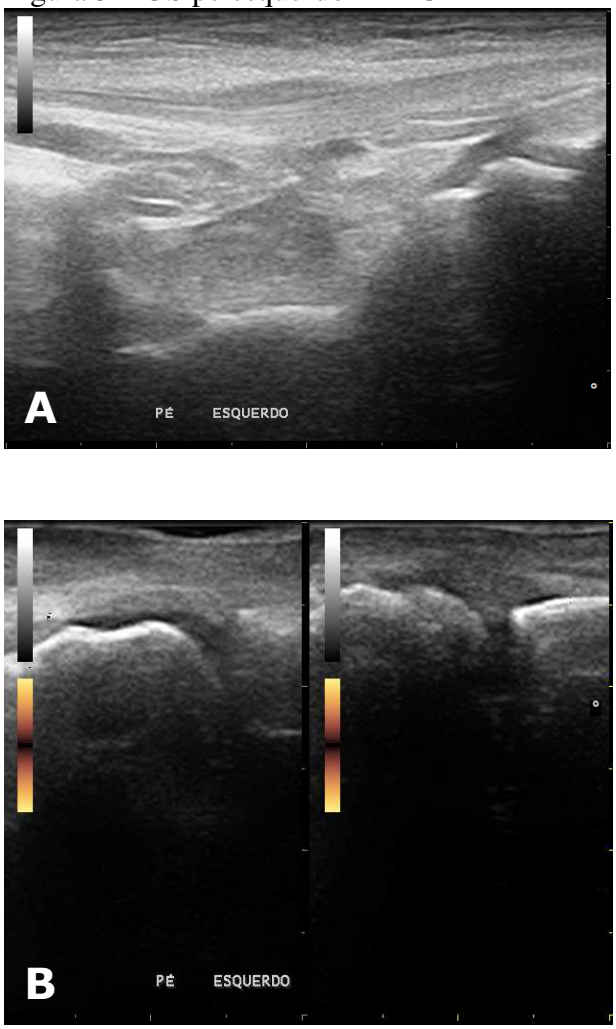


Fonte: Dados da Pesquisa.
* **A.** Tornozelo esquerdo em face dorsal com ausência de líquido patológico em recesso anterior. **B.** Analogia entre segunda e quinta metatarsofalangeanas de pé esquerdo, com as duas sem evidências ecográficas ou sinal positivo ao estudo power Doppler, revelando um escore combinado normal (grau 0).

Figura 6 – US punho direito - ARG

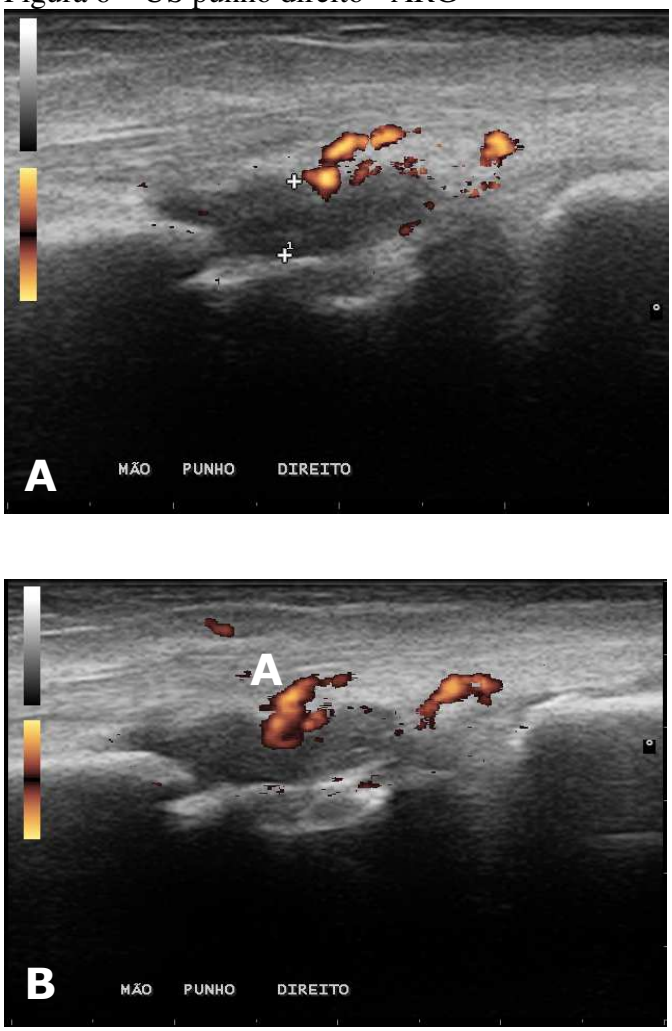


Fonte: Dados da Pesquisa.
* **A-B.** Verificação de punho e carpo apresentando hipertrofia sinovial grau três, com positividade ao power Doppler mostrando atividade inflamatória em paciente com AR. Considerando-se no escore combinado EULAR-OMERACT grau três (grave).

## 4.3 CASO 03

BP, sexo feminino, 49 anos, portadora de AR, realizou exame ultrassonográfico de punho e mão direita (Fig. 7A–D) – sinovite radiocarpal e intercarpal grau 2 (moderado). Sinovite volar na 2ª e 3ª IFPs e 2ª MCF grau 1 (mínimo). Pé esquerdo (Fig. 8A–C) – sinovite na 2ª MTF dorsal grau 2 (moderado).

Figura 7 – US punho e mão direita - BP

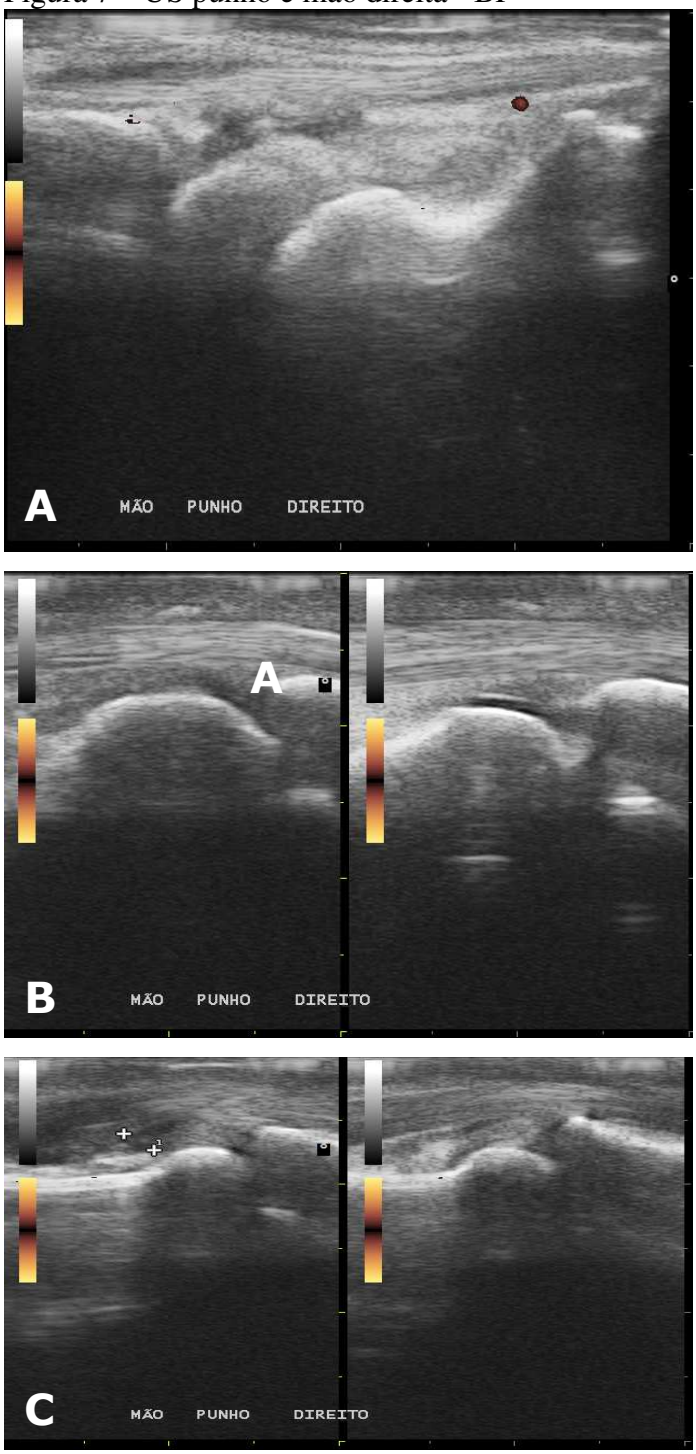

Fonte: Dados da Pesquisa.

* **A.** Exame de punho e carpo evidenciando hipertrofia sinovial em GS de grau dois e power doppler leve e grau um, definindo no escore combinado EULAR-OMERACT grau dois (moderado). **B.** Comparação de segunda e terceira metacarpofalangeanas, respectivamente, com segunda metacarpofalangeana grau um de sinovite e sem PD. Já na terceira temos uma articulação normal (grau 0). **C.** Comparação entre segunda e terceira interfalangeanas proximais, respectivamente, com acometimento sinovial grau um em ambas, no entanto sem atividade inflamatória ao power Doppler. **D.** Quarta interfalangeana proximal sintomática com sinovite grau dois e sem positividade de PD.

Figura 8 – US pé esquerdo - BP

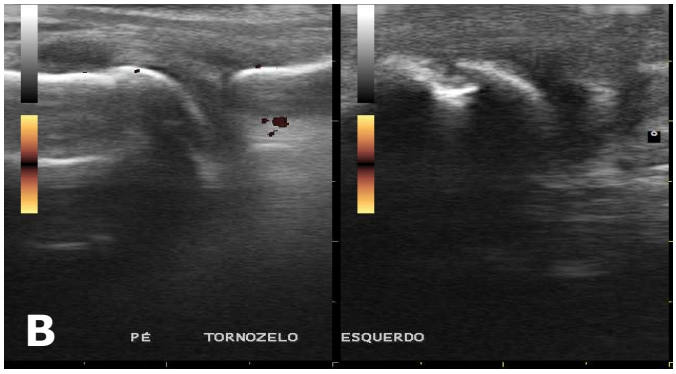

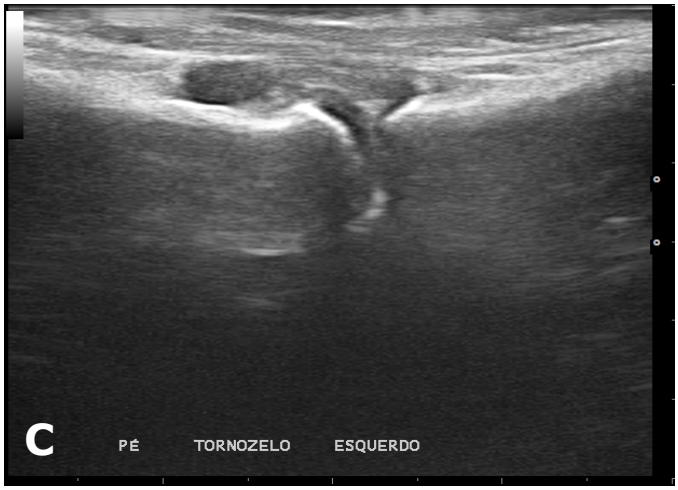


Fonte: Dados da Pesquisa.
* **A.** Avaliação tornozelo face dorsal com derrame de leve intensidade. **B.** Segunda e quinta metatarsofalangeanas, respectivamente, revelando em segunda metatarsofalangeanas apresentando sinovite dorsal grau dois, sem sinal positivo de PD. Em quinta metatarsofalangeanas temos uma articulação sem evidências ecográficas de sinovite ou sinal power Doppler, no entanto com uma erosão em face lateral. **C.** Segunda metatarsofalangeanas com GS grau 0 (normal).

## 4.4 CASO 04

DBSS, sexo feminino, 53 anos, portadora de AR, realizou exame de ultrassom de punho e mão direita (Fig. 9A–C) – sinovite radiocarpal grau 2 (moderado). Sinovite dorsal e volar na 5ª MCF (articulação sintomática) grau 3 (grave).

Figura 9 – US punho e mão direita - DBSS

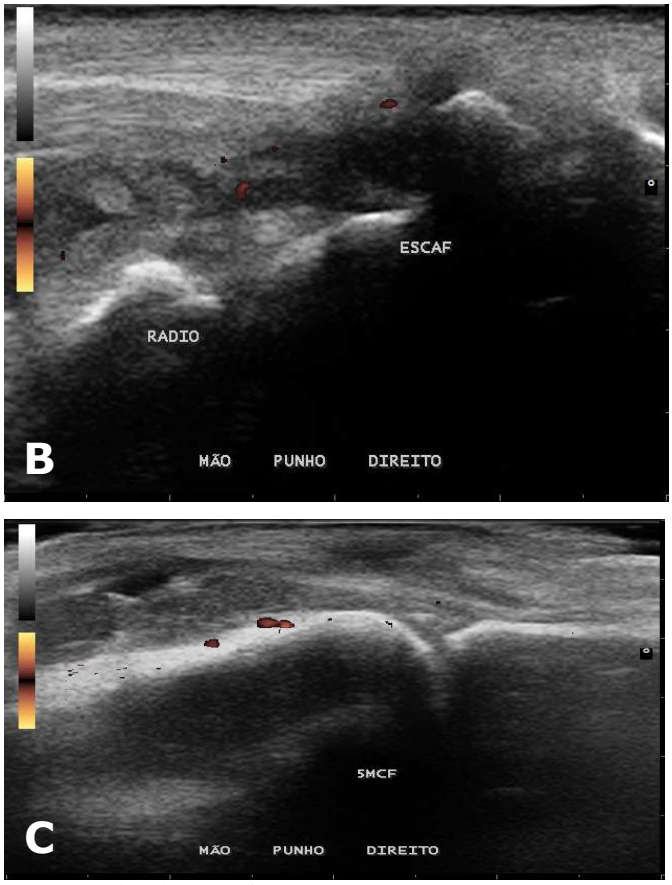


Fonte: Dados da Pesquisa.
* **A-B.** Avaliação punho e carpo revelando sinovite radiocarpal grau dois e com sinal positivo ao estudo de power Doppler, grau um. **C.** Sinovite volar e dorsal em articulação sintomática de portador de AR em quinta metacarpofalangeana direita com hipertrofia sinovial grau três e com PD grau um.

## 4.5 CASO 05

LZA, sexo feminino, 69 anos, portadora de AR, realizou exame ultrassonográfico de punho e mão direita (Fig. 10A–F) – sinovite radiocarpal e intercarpal grau 3 (grave). Sinovite volar e dorsal da 2ª MCF grau 3 (grave). Sinovite volar e dorsal da 2ª IFP grau 2 (moderado). Sinovite volar da 3ª IFP grau 1 (mínima). Punho e mão esquerda (Fig. 11A– D) – sinovite radiocarpal e intercarpal grau 3 (grave). Sinovite volar e dorsal da 2ª IFP grau 2 (moderado). Sinovite volar da 3ª IFP grau 1 (mínima).

Figura 10 – US punho e mão direita - LZA

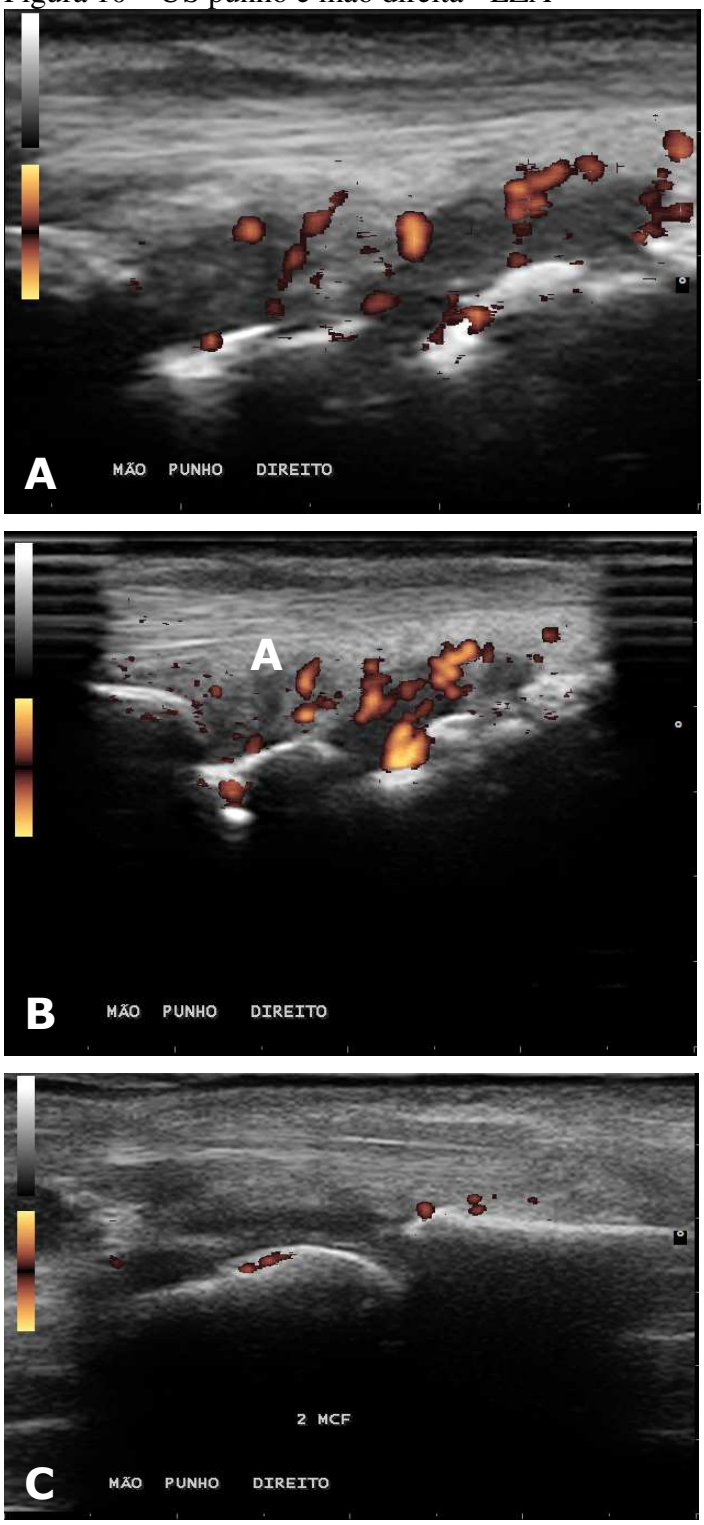

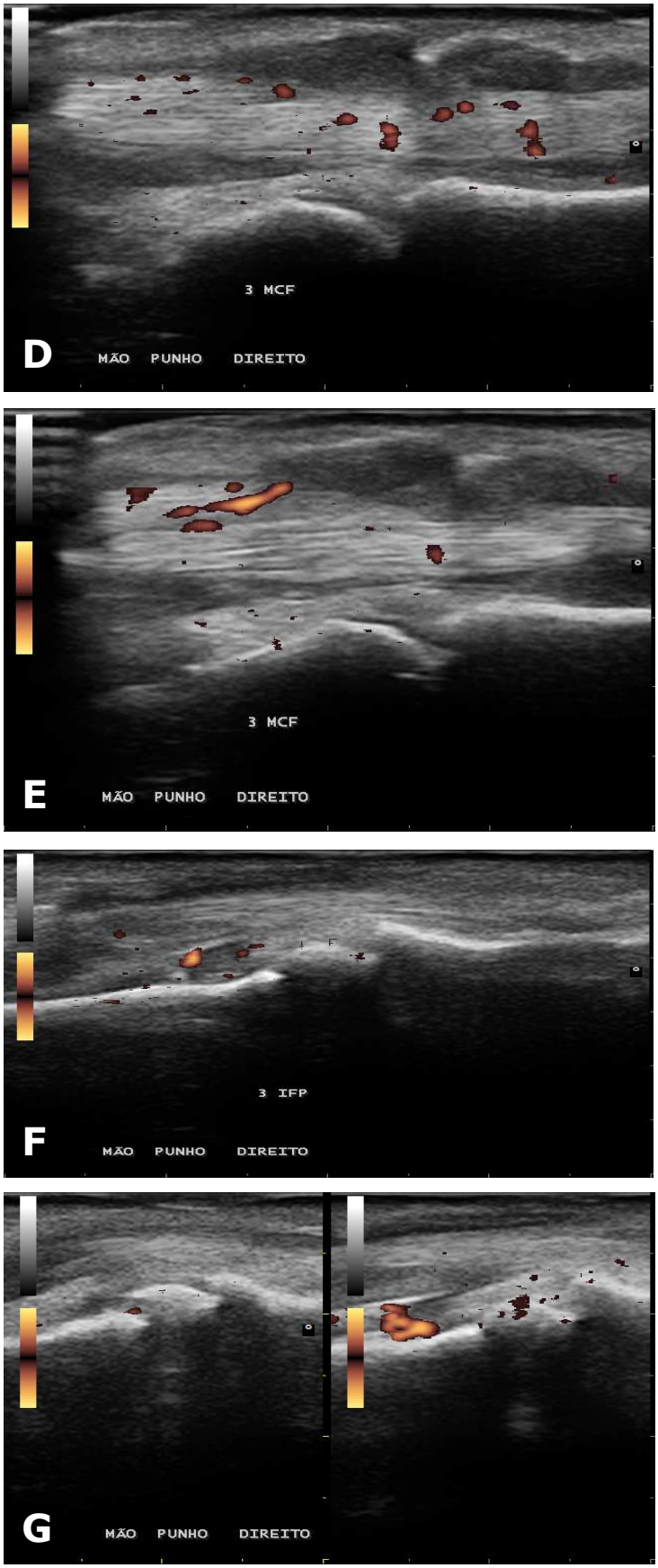


Fonte: Dados da Pesquisa.

* **A-B.** Punho de MMSS direito com sinovite radiocarpal e intercarpal grau três e sinal positivo ao power Doppler grau três. **C.** Avaliação tem segunda metacarpofalangeana com hipertrofia sinovial grau três e atividade inflamatória demonstrada ao PD, grau dois. **D - E.** Terceira metacarpofalangeana sem evidências

de sinovite e sem evidências de PD, no entanto mostra positividade PD tenossinovial. **F.** Sinovite volar na terceira interfalangeana proximal direita com grau em SG e PD. **G.** Comparação segunda e terceira interfalangeanas proximais de mão direita.

Figura 11 – punho e mão esquerda - LZA

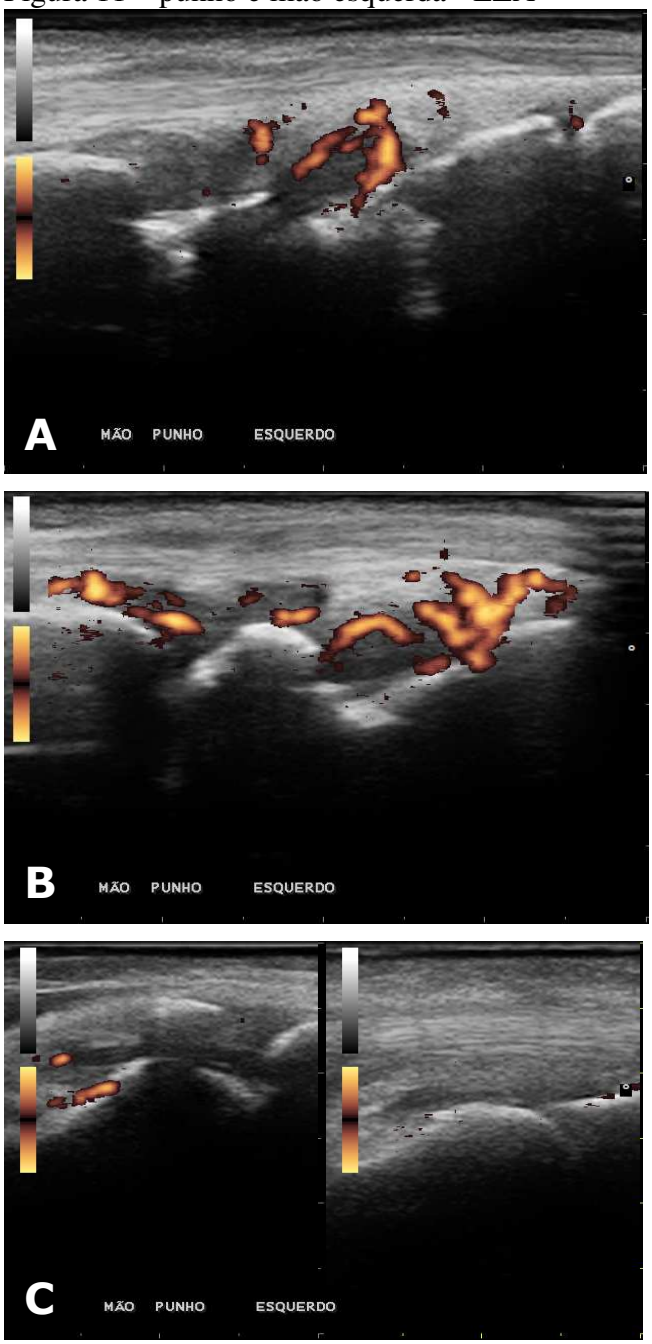

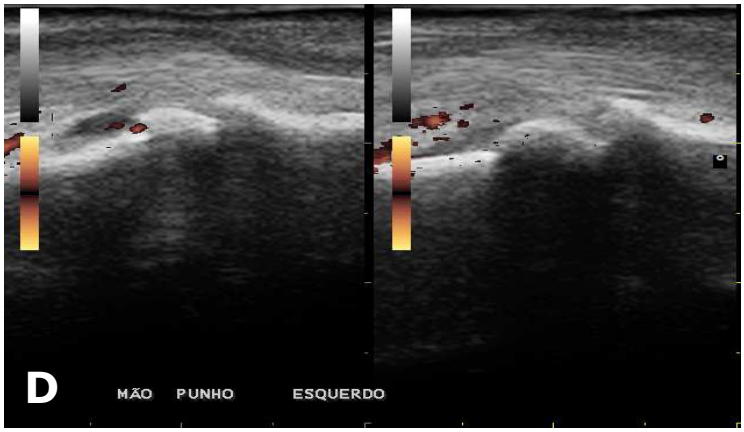


Fonte: Dados da Pesquisa.
* **A-B.** Avaliação de punho e carpo esquerdo, apresentando sinovite radiocarpal e intercarpal grau três e positividade de power Doppler em grau máximo (3). **C.** Comparação entre segunda e terceira metacarpofalangeanas, demonstrando na segunda acometimento grau três em sinovite e grau 2 em PD e na terceira metacarpofalangeana articulação normal. **D.** Comparação entre segunda e terceira interfalangeanas proximais de mão esquerda com acometimento PD grau um em ambas, no entanto com um sinovite um grau acima (grau 2) em segunda interfalangeana.

## 4.6 CASO 06

MAN, sexo feminino, 50 anos, portadora de AR, realizou ultrassom de punho e mão direita – sinovite radiocarpal e intercarpal grau 3 (grave). Sinovite da 2ª MCF dorsal e volar grau 3 (grave). Sinovite dorsal e volar da 3ª MCF grau 2 (moderado). Sinovite dorsal e volar da 2ª IFP grau 2 (moderada) e sinovite da 3ª IFP grau 3 (grave). Pé direito – Sinovite na 2ª MTF grau 2 (moderado) e sinovite na 5ª MTF grau 2 (moderado). Sinovite tibiotalar e talonavicular (sintomático) grau 3 (grave) (Fig. 12A-F).

Figura 12 – US punho, mão e pé direito - MAN

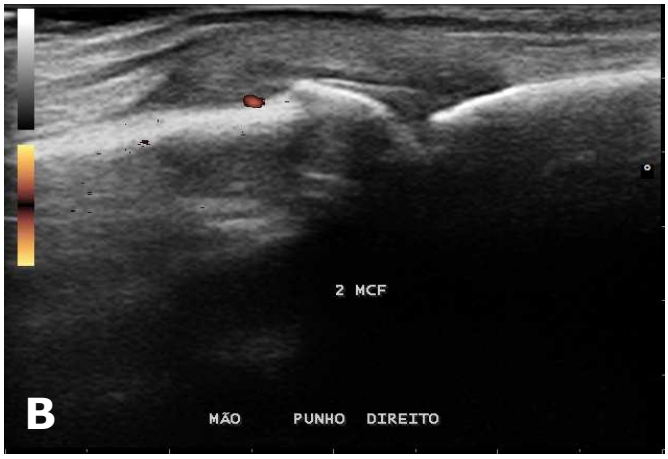
2 MCF
B
MÃO PUNHO DIREITO

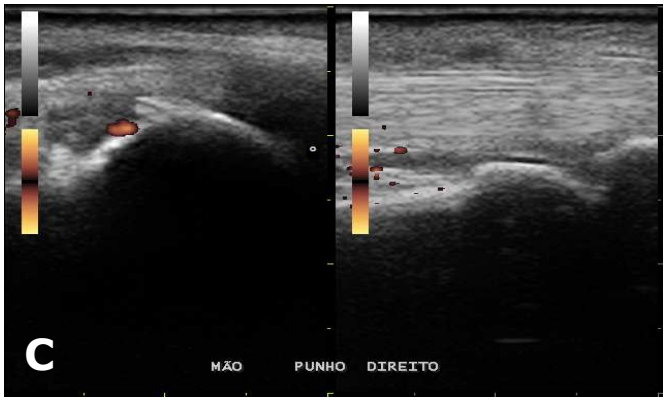
C
MÃO PUNHO DIREITO

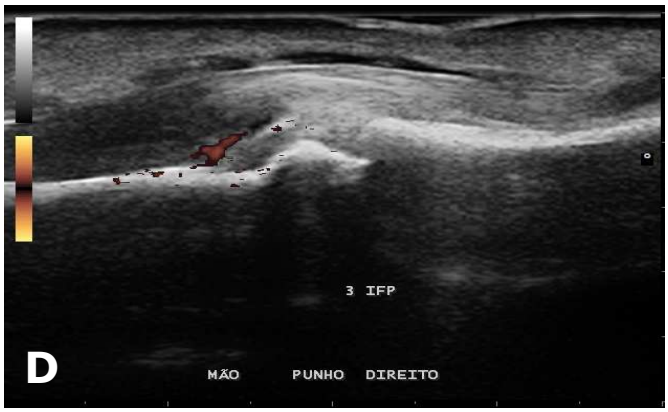
3 IFP
D
MÃO PUNHO DIREITO

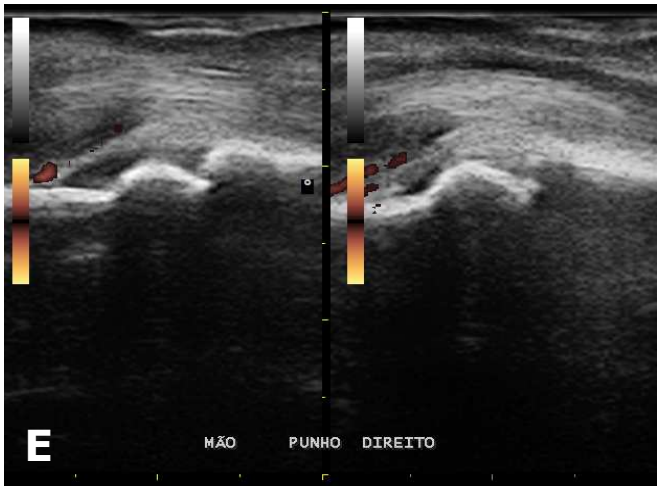
E
MÃO PUNHO DIREITO

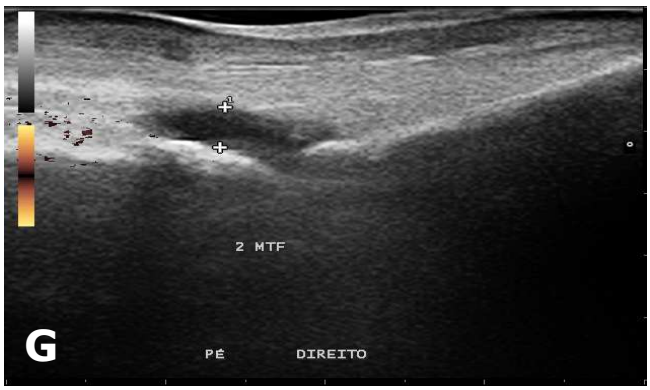

Fonte: Dados da Pesquisa.

***A.** Sinovite radiocarpal e intercarpal com atividade inflamatória presente, representada pelo PD. **B – C.** Demonstra segunda metacarpofalangeana e comparação entre segunda e terceira metacarpofalangeanas de mão direita. **D.** Terceira interfalangeana proximal com sinovite grau três e positividade PD grau um. **E.** Comparação segunda e terceira interfalangeanas proximais de mão direita. **F – H.** Em face dorsal aparece sinovite tibiotalar e talonavicular grau três, no entanto sem sinal de inflamação. Já em segunda e quinta metatarsofalangeanas temos grau dois de hipertrofia sinovial e sem positividade de PD.

## 4.7 CASO 07

MRL, sexo feminino, 51 anos, portadora de AR, realizou exame ultrassonográfico em punho e mão esquerda (Fig. 13A–B) – em articulações geralmente mais acometidas e estudadas na pesquisa (2ª/3ª IFPs e 2ª/3ª MCFs) apresentava grau 0 (normal). Apresentando sintomas na 5ª MCF com sinovite grau 3 (grave).

Figura 13 – US punho e mão esquerda - MRL

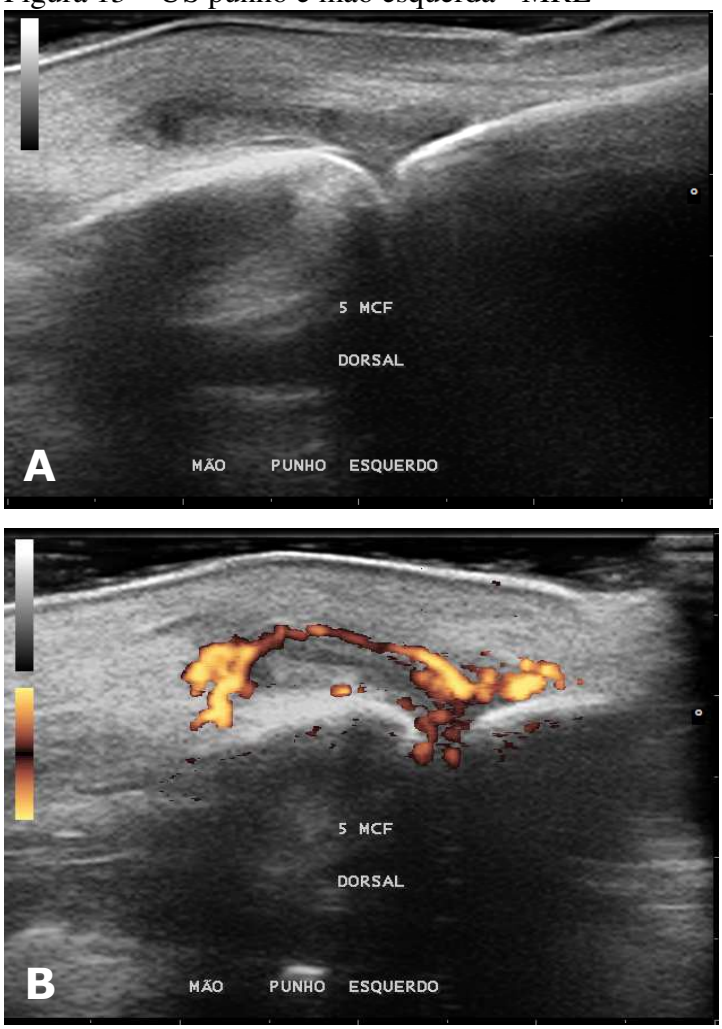


Fonte: Dados da Pesquisa.
* **A.** Sinovite na quinta metacarpofalangeana de MMSS esquerdo. **B.** Positividade evidente em quinta metacarpofalangeana em face dorsal, demonstrando grau três de power Doppler.

4.8 CASO 08

RAS, sexo feminino, 63 anos, clínica de artrite reumatoide, realizando o ultrassom de punho e mão direita (Fig. 14A–B) – sinovite radiocarpal e intercarpal grau 3 (grave). Sinovite de 2ª MCF, volar de grau 1 (mínima). Sinovite de 3ªMCF, volar de grau 2 (moderado). Punho e mão esquerda (Fig. 15A–E) – sinovite radiocarpal e intercarpal de grau 3 (grave). Sinovite dorsal da 3ª MCF grau 2 (moderado) e 2ª MCF grau 1 (mínima). Sinovite dorsal e volar da 3ª IFP grau 2 (moderado).

Figura 14 – US punho e mão direita - RAS

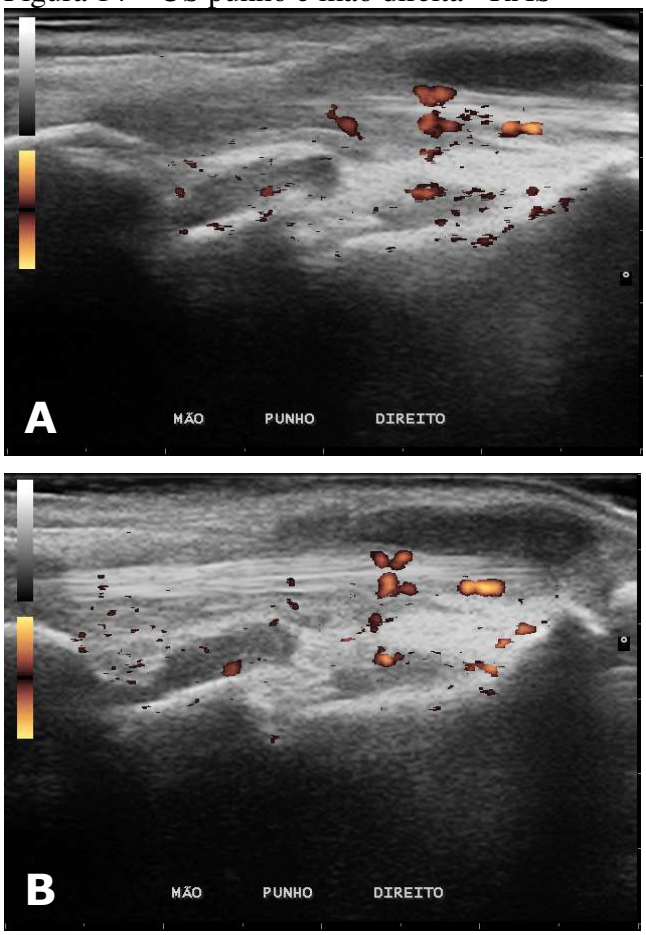

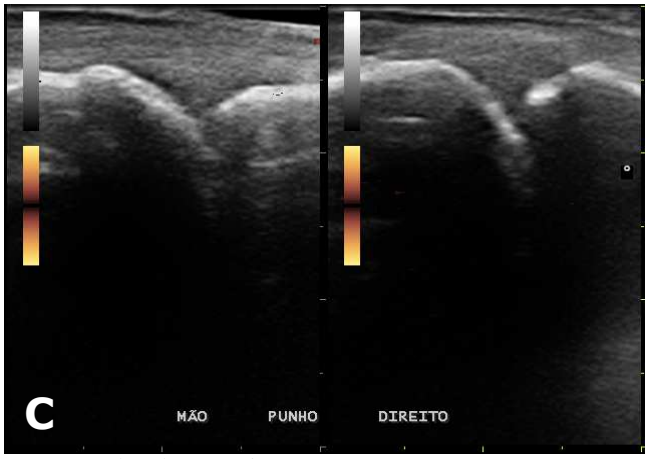


Fonte: Dados da Pesquisa.
* **A-B.** Avaliação de punho e carpo direito, apresentando sinovite radiocarpal e intercarpal grau três e positividade PD. **C.** Segunda e terceira metacarpofalangeanas de mão direita respectivamente, com ambas sem positividade de PD e a segunda com sinovite grau um e a terceira grau dois.

Figura 15 – US punho e mão esquerda - RAS

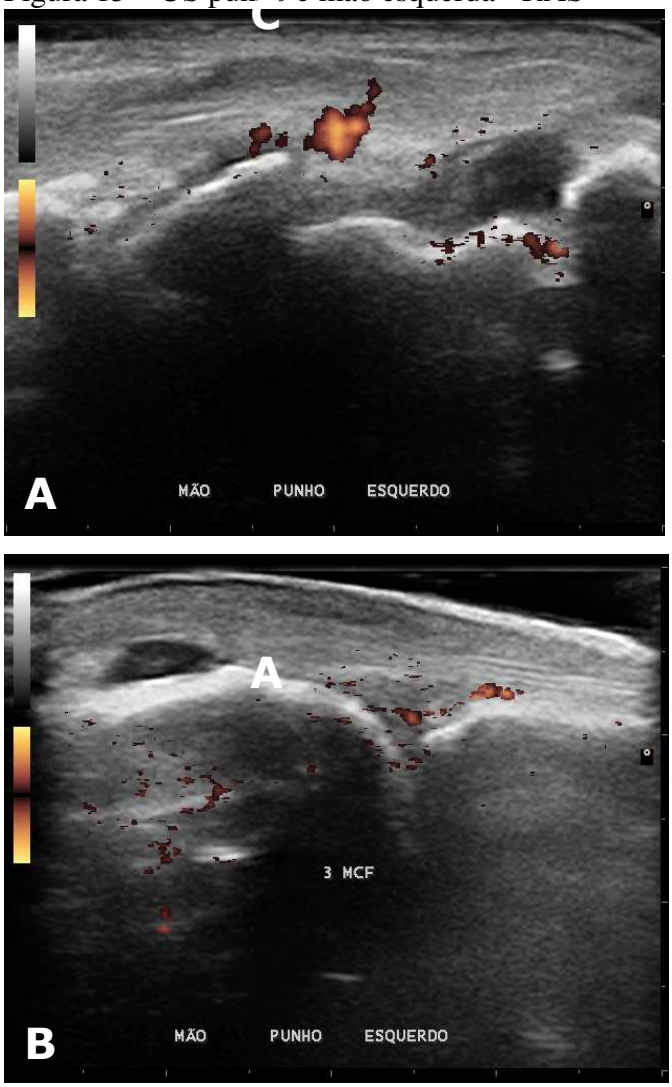

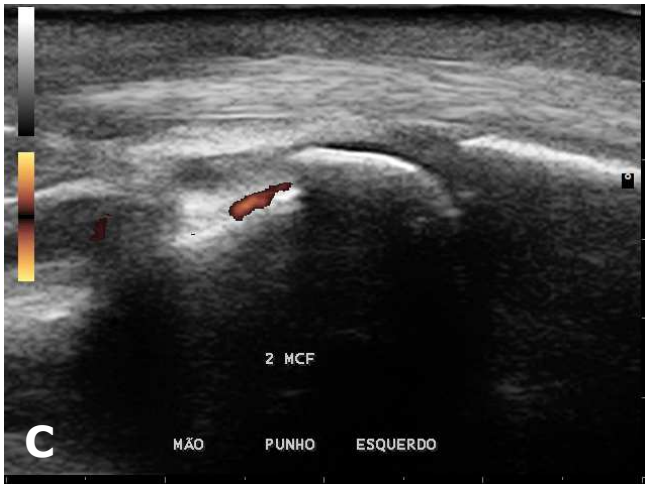


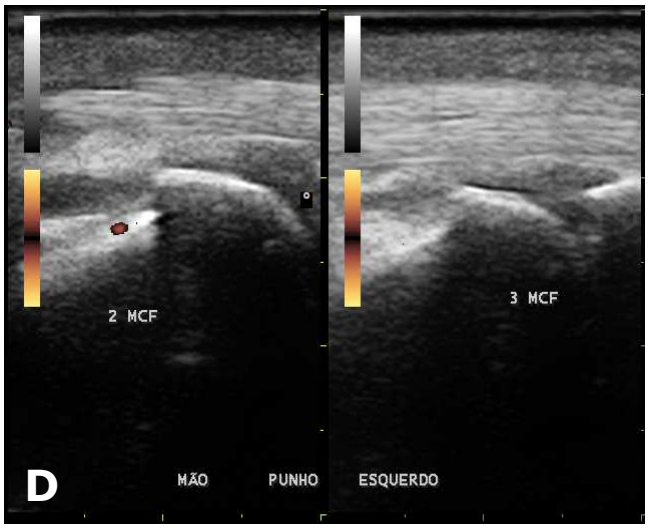


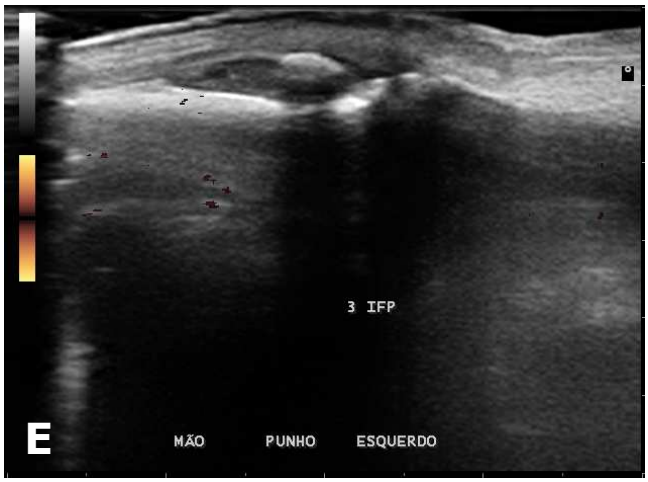


Fonte: Dados da Pesquisa.

* **A.** Avaliação punho e carpo esquerdo apresentando hipertrofia sinovial grau três e atividade inflamatória de grau dois. **B-D.** Comparação entre segunda e terceira metacarpofalangeanas de mão esquerda, demonstrando na segunda metacarpofalangeana sinovite mínima e na terceira sinovite moderada. **E.** Avaliação de terceira interfalangeana proximal com hipertrofia sinovial e sem PD positivo.

## 4.9 CASO 09

SMES, sexo feminino, 61 anos, indicação de ultrassom devido artrite reumatoide, realizando imagens do punho e mão esquerda (Fig. 16A–E) – sinovite radiocarpal e intercarpal grau 1 (mínimo) e sinovite dorsal e volar da 2ª MCF de grau 3 (grave).

**Figura 16 –** US punho e mão esquerda - SMES

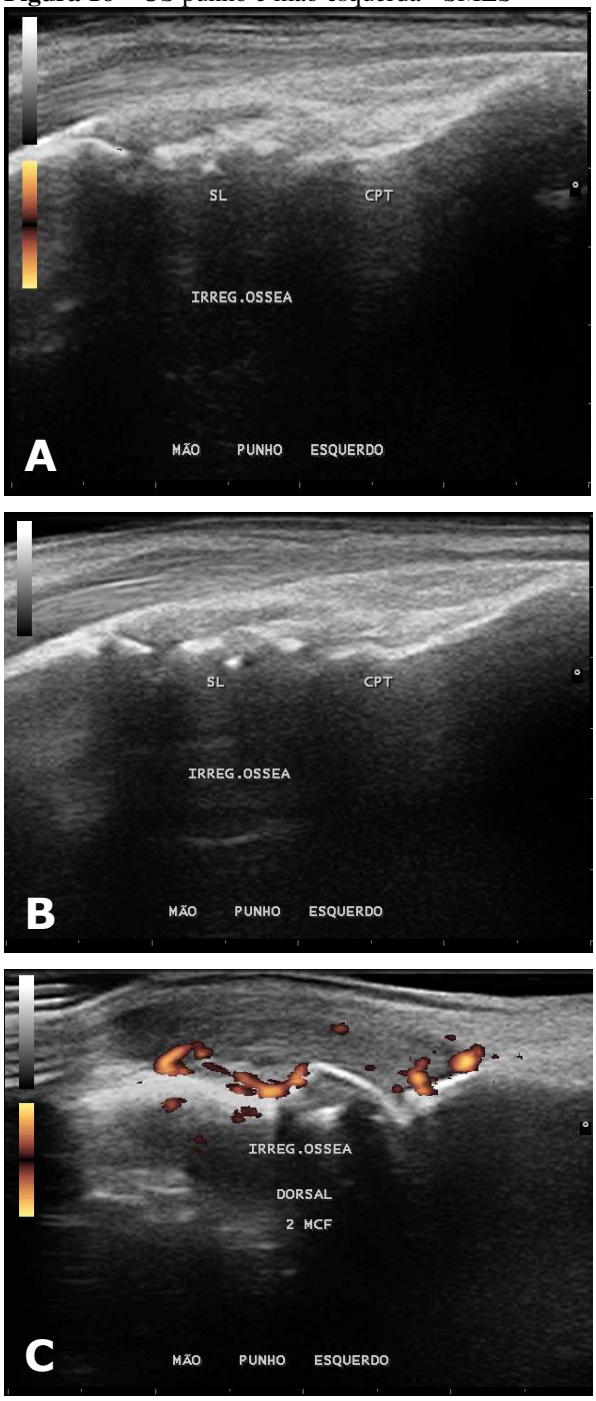

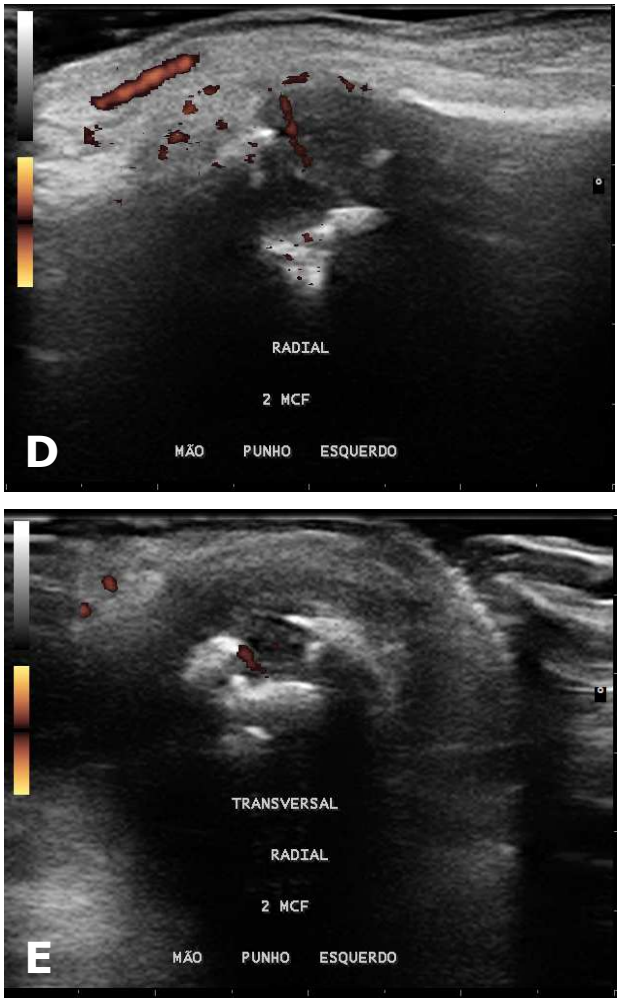


Fonte: Dados da Pesquisa.
* **A-B.** Sinovite radiocarpal e intercarpal com positividade de PD em MMSS esquerdo. **C-E.** Hipertrofia sinovial e sinal positivo com power Doppler em faces dorsal e radial.

## 4.10 CASO 10

VSS, sexo feminino, 49 anos, realizou exame de ultrassonografia devido AR, realizando imagens de punho e mão direita (Fig. 17A–F) – sinovite radiocarpal e intercarpal grau 3 (grave). Não apresentando alterações nas articulações pré-definidas (2ª/3ª MCFs e 2ª/3ª IFPs), tendo alterações em articulações sintomáticas. Sinovite volar na 4ª IFP com grau 2 (moderado) e sinovite volar na 5ª MCF com grau 1 (mínimo). Em punho e mão esquerda (Fig. 18A–E) – sinovite radiocarpal e intercarpal grau 3 (grave). Sinovite dorsal e volar da 2ª MCF de grau 3 (grave) e sinovite volar na 2ª IFP de grau 3 (grave). Teve ainda sinovite volar na 4ª IFP de grau 2 (moderada) em articulação sintomática.

**Figura 17 – US punho e mão direita - VSS**

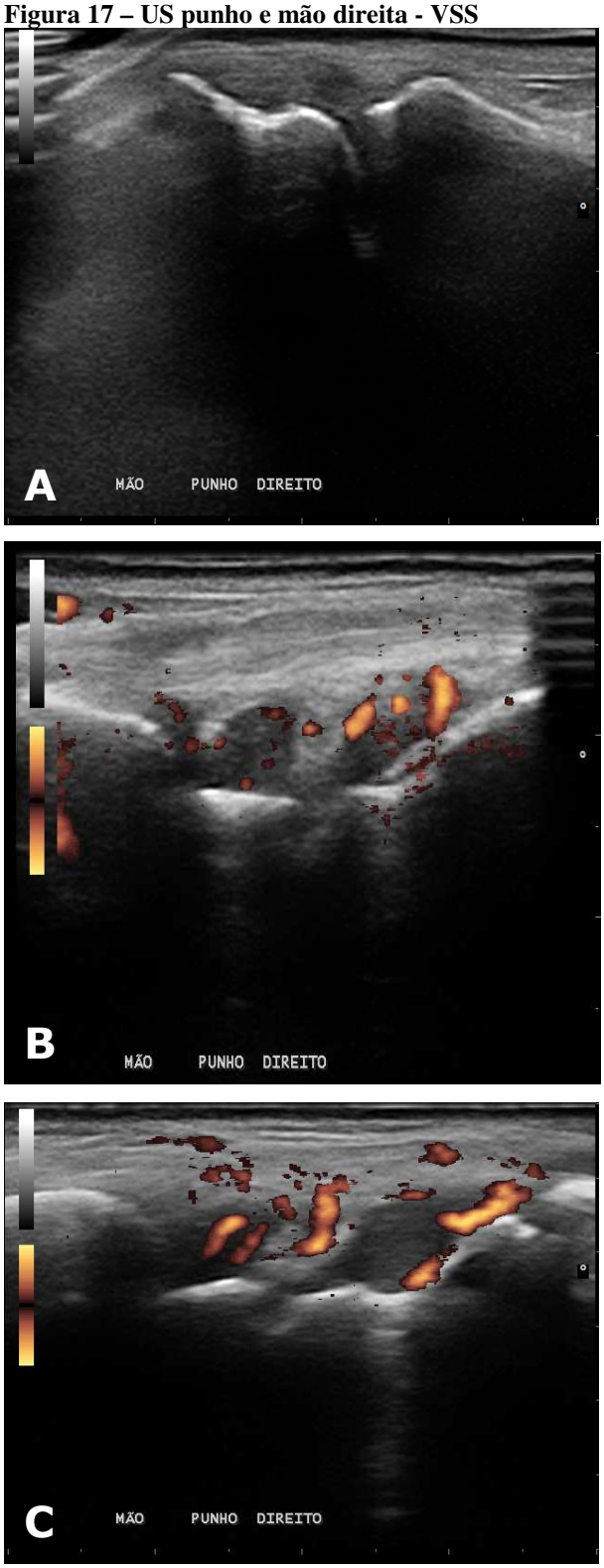

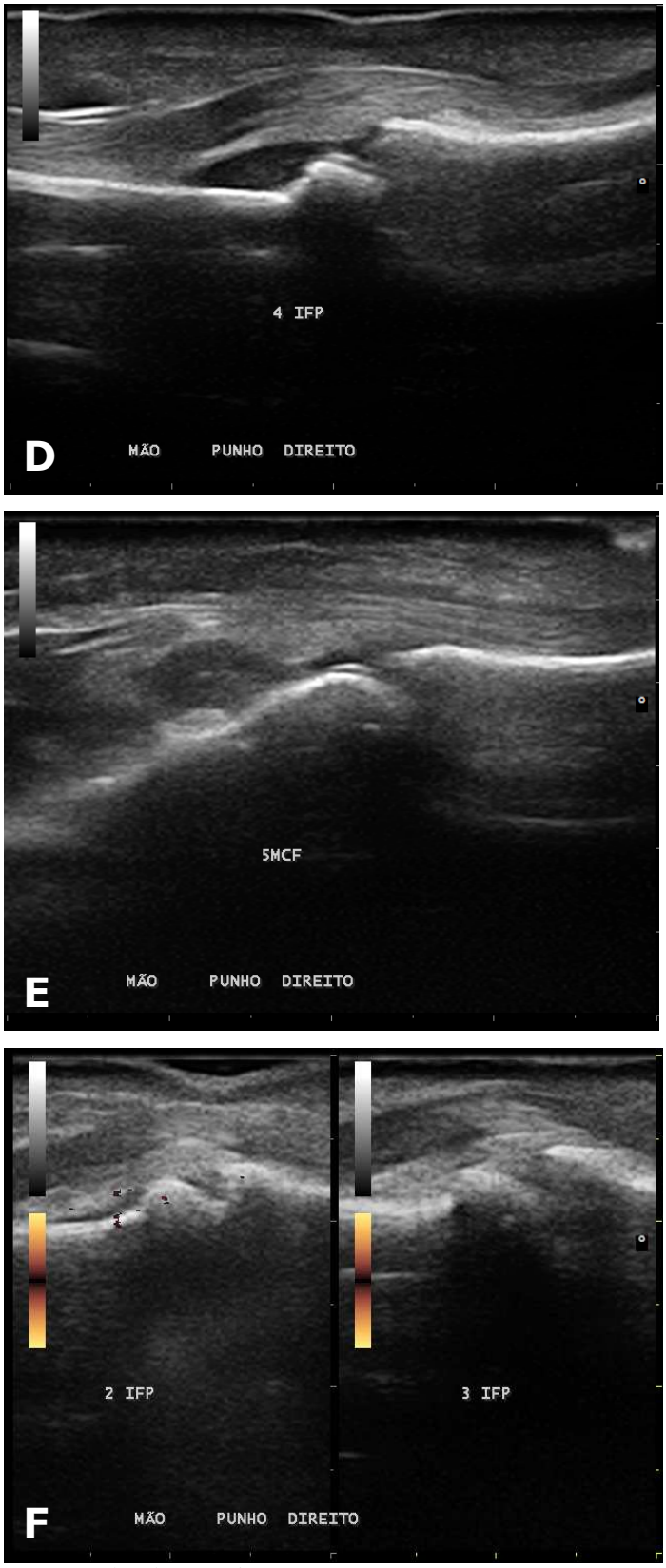


Fonte: Dados da Pesquisa.

*** A-C.** Hipertrofia sinovial com intensa captação PD em punho direto de portador de AR. **D.** Sinovite em quarta interfalangeana proximal. **E.** Hipertrofia sinovial em quinta metacarpofalangeana. **F.** Segunda e terceira interfalangeanas proximais de mão direita normal.

Figura 18 – US punho e mão esquerda - VSS

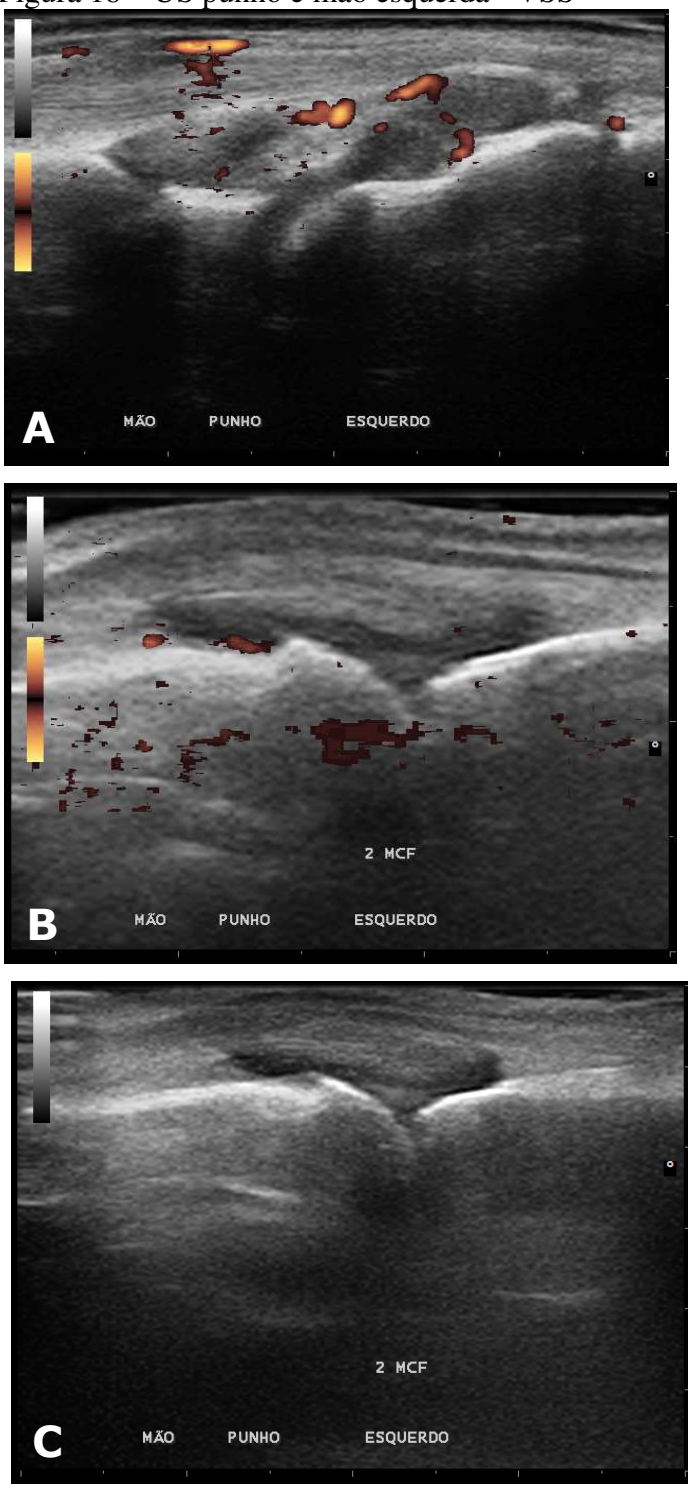

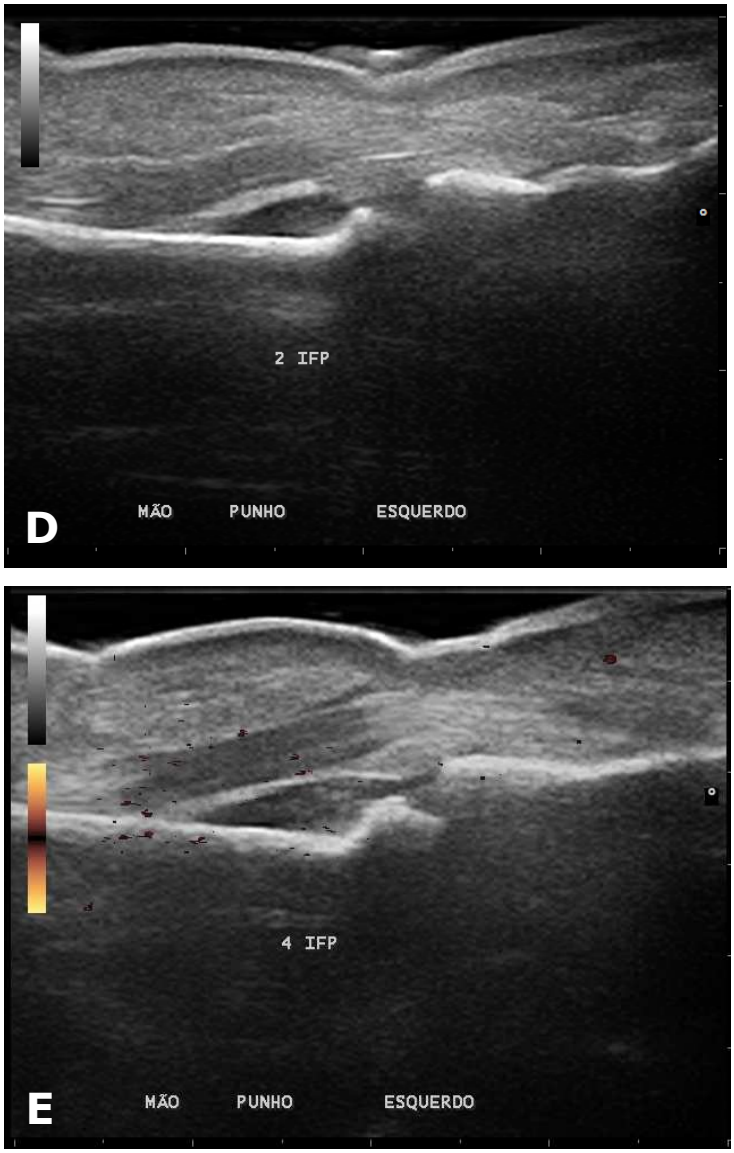


Fonte: Dados da Pesquisa
* **A.** Punho esquerdo com hipertrofia sinovial e sinal PD positivo. **B-C.** Segunda metacarpofalangeanas comprometidas em GS e PD. **D.** Segunda interfalangeana de mão esquerda, sem positividade ao power Doppler e sinovite volar grau três. **E.** Quarta interfalangeana com sinovite volar grau dois.

## 5 CONSIDERAÇÕES FINAIS

A artrite reumatoide é uma patologia sistêmica, crônica, autoimune, designada por inflamação articular simétrica, agredindo preferivelmente pequenas articulações como punhos, mãos e pés. Descreve-se, a princípio, pela sinovite e tenossinovite inflamatórias prontamente apontadas pela ultrassonografia de alta definição, conseguindo portar a alterações estruturais irreversíveis, como o desmantelamento da cartilagem e do osso subcondral e, afinal, a depravação articular.

Achados como derrame articular, erosões e hipertrofia, ponderados pelo ultrassom, tem um interesse raro no manuseio da doença. Existem inúmeros escores ultrassonográficos existentes para

consideração de atividade de doença na AR, cada qual com sua propriedade, diferenciando-se em associação ao número de articulações julgadas e às formas de se avaliar e mensurar os achados.

Na investigação de síndrome reumatoide, o exame ecográfico complementar pode ser diagnóstico na medida em que a constatação de sinovite pela escala de cinza associada à presença de power Doppler (PD) é mais sensível do que o exame físico.

Esse presente estudo demonstra que escore combinado EULAR – OMERACT foi desenvolvido para facilitar o entendimento entre radiologistas, reumatologistas e clínicos na classificação de sinovite. Utilizando um sistema internacional de identificação em correlação a artrite reumatoide (AR).

Análises sugerem diferentes combinações de articulações a serem considerados no diagnóstico. A seleção do presente estudo, foi constituída essencialmente na regularidade com que são afetadas – punhos, metacarpofalangeanas, interfalangeanas proximais, metatarsofalangeanas e outras sintomáticas – pela AR. Foi usado o US7 modificado (escore MUS7 SIN) como parâmetro para a pesquisa.

Durante o estudo foram analisados 84 articulações, detectando presença de sinovite em 51 articulações. Evidenciando um número maior de hipertrofia sinovial pela escala de cinza do ultrassom em punho e carpo com 13. Seguido com: 10 segundo metacarpofalangeanas; 7 segundas e 7 terceiras interfalangeanas proximais; 4 terceiras metacarpofalangeanas; 3 quartas interfalangeanas proximais (sintomáticas); 2 segundas e 2 quintas metatarsofalangeanas; 2 quintas metacarpofalangeanas (sintomáticas) e 1 articulação tibiotalar.

Já dentre os sinais de vascularização do PD, no qual indica atividade inflamatória ativa na articulação houve com maior ocorrência em punho e carpo com 12. Seguido com: 7 em segunda metacarpofalangeana; 5 em segunda e 5 em terceira interfalangeanas proximais; 3 em terceira metacarpofalangeanas e 3 em quinta metacarpofalangeanas.

Dentre o escore combinado EULAR – OMERACT, o grau moderado (grau 2) de acometimento articular foi o que mais mostrou-se dentre as articulações constatadas, com aproximadamente 41,2% das articulações. Evidenciado por ter um grau 2 de hipertrofia sinovial e sinal PD menor ou igual a 2 ou um grau 1 de hipertrofia sinovial e sinal PD grau 2. Já o grau grave (grau 3) obteve aproximadamente 39,2% de acometimento articular. Continuado com aproximadamente 17,6% de grau mínimo (grau 1) e apenas 1,9% do grau normal (grau 0).

Nessa perspectiva, evidenciou-se em associação ao escore combinado EULAR – OMERACT que a junção dos padrões escala de cinza e power Doppler permitiu o reconhecimento de mudanças subclínicas, a organização de tratamento antecipado e seu acompanhamento, na investida de impedirem-se as deformidades resultantes do curso diacrônico da artrite reumatoide.

## REFERÊNCIAS

BRASIL. Sociedade Portuguesa de Reumatologia. **Artrite Reumatóide.** Disponível em <http:/ www.spreumatologia.pt/doencas/artrite-reumatoide> Acesso em: 29.abr.2018.

CARVALHO, M. A. P.; LANNA. C. C. D.; BERTOLO, M.B. & FERREIRA, G.A. **Reumatologia: diagnóstico e tratamento.** 4 ed. – São Paulo: AC Farmacêutica, 2014.

D´AGOSTINO, M-A,; TERSLEV, L.; AEGERTER, P.; BACKHAUS, M.; BALINT, P. et al. **Scoring ultrasound synovitis in rheumatoid arthritis: a EULAR - OMERACT ultrasound task force — Part 1: definition and development of a standardised, consensus-based scoring system.** *RMD Open* 2017;3:e000428. doi:10.1136/rmdopen-2016-000428

FERRI, M.; FINLAY, K.; POPOWICH, T.; STAMP, G.; SCHURINGA, P.; Friedman, L. **Sonography of full-thickness supraspinatus tears: comparison of patient positioning technique with surgical correlation.** AJR Am J Roentgenol. 2005;184:180–4.

FILIPPUCCI, E.; IAGNOCCO, A.; MEENAGH, G.; RIENTE, L.; DELLE, S. A.; BOMBARDIERI, S. et al. **Ultrasound imaging for the rheumatologist.** Clin Exp Rheumatol. 2006; 24:1–5.

GOELDNER, I.; SKARE, T.L.; REASON, I.T.M & UTIYAMA, S.R.R. **Artrite reumatoide: uma visão atual.** J Bras Patol Med Lab: vol. 47. n 5, p 495-503. Out, 2011.

LUUKKAINEN, R.N,; SALTYSHEV, M.; KOSKI, J.M. & HUHTALA, H.S**. Relationship between clinically detected joint swelling and effusion diagnosed by ultrasonography in metatarsophalangeal and talocrural joints in patients with rheumatoid arthritis.** Clin Exp Rheumatol. 2003; 21:632–634.

MARQUES NETO, J.F.; GONÇALVES. E.T.; LANGEN, L.F.O.B.; CUNHA, M.F.L.; RADOMINSKI, S. et al. **Estudo multicêntrico da prevalência da artrite reumatóide do adulto em amostras da população brasileira.** Rev. Bras. Reumatol. 1993;33:169-73.

MOTA, L.M.H.; LAURINDO, I.M.M.; NETO, L.L.S.; LIMA, F.A.C.; VIANA, S.L. et al. **Diagnóstico por imagem da artrite reumatoide inicial.** Rev. Bras. Reumatol. São Paulo. Vol. 52. N. 5. Set/ Out, 2012.

SOKKA, T. & PINCUS, T. **Quantitative joint assessment in rheumatoid arthritis.** Clin. Exp. Rheumatol. 2005;23:S58–62.

TERSLEV, L.; NAREDO, E.; AEGERTER, P.; et al. **Scoring ultrasound synovitis in rheumatoid arthritis: a EULAR - OMERACT ultrasound taskforce - Part 2: reliability and application to multiple joints of a standardised consensus based scoring system.** RMD Open 2017;3:e000427. doi:10.1136/rmdopen-2016-000427

WAKEFIELD, R.J.; GREEN, M.J.; MARZO-ORTEGA, H.; CONAGHAN, P.G.; GIBBON, W.W.; MCGONABLE, D. et al**. Should oligoarthritis be reclassified? Ultrasound reveals a high prevalence of subclinical disease.** Ann Rheum Dis. 2004;63:382–85.